Arthrose

Dr Pascal Richette
Fédération de rhumatologie, hôpital Lariboisière, 75010 Paris
pascal.richette@lrb.ap-hop-paris.fr

Objectifs

- **Diagnostiquer les principales localisations de l'arthrose.**
- **Argumenter l'attitude thérapeutique et planifier le suivi du patient.**

PHYSIOPATHOLOGIE

Cartilage normal

Le cartilage est un tissu avasculaire et non innervé qui recouvre les épiphyses des os longs. Ses propriétés biomécaniques assurent à sa surface un coefficient de friction extrêmement bas et permettent le glissement des pièces articulaires entres elles. Ceci est permis par la composition protéique de la matrice extracellulaire synthétisée par la seule cellule de ce tissu : le chondrocyte. Cette matrice est composée d'un réseau de fibres de collagènes (majoritairement de type II) qui enserrent dans ses mailles des protéoglycanes (PG) à fort pouvoir hydrophile : ces PG retiennent des molécules d'eau et mettent sous tension les fibres de collagènes. Le principal composant du cartilage est donc l'eau qui représente 70 % du poids humide de ce tissu.

Cartilage arthrosique

L'arthrose n'est pas une simple usure du cartilage. Elle se caractérise macroscopiquement et histologiquement par des altérations focales du cartilage articulaire sous forme d'érosions et de fissures qui peuvent mettre à nu l'os sous-chondral (fig. 1 et 2).

À ces lésions du tissu cartilagineux s'ajoutent des modifications des structures adjacentes : réactions osseuses à type de condensation de l'os sous-chondral et géodes intra-osseuses, ostéophytose à la jonction capsulo-synoviale ; parfois une inflammation très modérée de la membrane synoviale (synovite) ; altération quantitative et qualitative du liquide synovial qui altèrent ses propriétés biomécaniques. L'arthrose intéresse donc l'ensemble de l'articulation et pas le seul cartilage.

Arthrose

Au niveau moléculaire, les lésions matricielles observées histologiquement (érosions, fissures) sont secondaires à un déséquilibre chondrocytaire entre activité anabolique et catabolique au profit de cette dernière. Le chondrocyte, dans un environnement matriciel normal, est une cellule qui synthétise peu ; en effet, la demi-vie des PG est de 1 000 jours et le renouvellement du collagène de type II est quasiment nul. Le chondrocyte est en revanche en permanence « informé » de l'état de sa matrice et

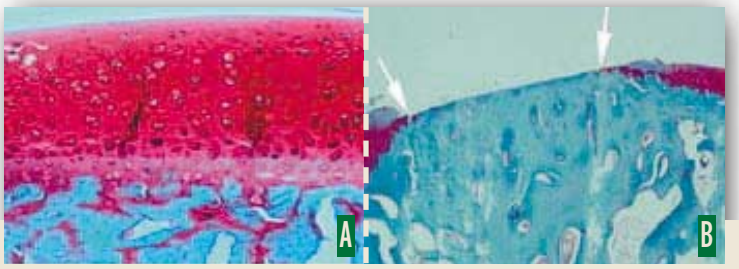

Figure 1 **Cartilage normal (A) et arthrosique (B).** Le cartilage apparaît en rouge après coloration par la safranine. Il repose sur l'os sous-chondral (en bleu). Le cartilage arthrosique se caractérise par des lésions focales qui peuvent mettre à nu l'os sous-chondral (➤).

Figure 2 **Tête fémorale arthrosique** avec larges plages de lésions chondrales et présence d'ulcération du cartilage (➤).

des contraintes mécaniques qu'elle subit. Sous l'influence de facteurs divers (p. ex. le stress mécanique), le chondrocyte va « s'activer » : il sécrète alors des protéases capables de dégrader sa propre matrice, synthétise des PG et des collagènes de moins « bonne qualité » et se dédifférencie voire meurt par apoptose. L'ensemble de ces éléments va donc aboutir in fine à la dégradation de la matrice cartilagineuse.

ÉPIDÉMIOLOGIE, NOSOLOGIE

L'arthrose est responsable d'une morbidité majeure dans les pays développés où elle constitue la deuxième cause d'invalidité après les maladies cardiovasculaires. Son coût est estimé en France à environ un milliard d'euros.

Prévalence

La prévalence de l'arthrose diffère selon que l'on s'intéresse à une définition radiographique ou symptomatique. Il existe en effet une dissociation radioclinique de la maladie : seules 40 % des arthroses modérées radiologiquement sont symptomatiques. En revanche, 60 % des arthroses évoluées radiologiquement ont des symptômes.

La prévalence radiologique des différentes localisations arthrosiques se révèle très variable. Par exemple, chez la femme de 65 à 75 ans, elle est de 75 % pour l'arthrose digitale, 64 % pour l'arthrose lombaire, 35 % pour l'arthrose du genou (gonarthrose), 10 % pour l'arthrose de hanche (coxarthrose).

Enfin, cette prévalence augmente considérablement avec l'âge. Tout site confondu, elle est presque nulle avant 30 %, de 50 % chez l'adulte et de 85 % chez les sujets âgés.

Arthrose primitive et secondaire

Les arthroses sont classées en fonction de leur localisation et de facteurs de risques ou étiologiques. On différencie ainsi les arthroses primitives, pour lesquelles aucun facteur pathologique causal évident n'a été mis en évidence, des arthroses secondaires.

Les pathologies ou les facteurs physiologiques pouvant être à l'origine d'une arthrose sont :

– la sénescence ; l'âge est le facteur de risque le plus important, en raison des modifications matricielles liées au vieillissement ;

– l'hérédité ; des facteurs génétiques interviennent dans le développement de certaines arthroses, en particulier digitales ;

– des pathologies locales ; elles sont à l'origine du développement d'une arthrose ou la favorisent en raison des excès de contraintes mécaniques qu'elles génèrent et (ou) des altérations chondrales ou sous-chondrales qu'elles provoquent : ostéochondrite, luxation congénitale de hanche, dysplasie luxante de hanche, épiphysiolyse de hanche, protrusion acétabulaire (hanche), ostéonécrose aseptique (ONA), traumatisme du cartilage et fracture articulaire, chondrocalcinose, arthropathie apatitique et goutteuse, arthrite septique, ostéochondromatose ;

– des facteurs mécaniques ; ces facteurs sont arthrogènes via un excès de contrainte mécanique : obésité (genou++, hanche+), inégalité importante des membres inférieurs supérieure à 3 cm (hanche++), varus ou valgus important (genou), syndrome d'hypermobilité, sport de compétition (hanche, genou) ;

– des pathologies générales ; elles sont à l'origine de lésions chondrales ou sous-chondrales qui peuvent évoluer ensuite sur un mode arthrosique : dysplasie épiphysaire, maladies métaboliques (hémochromatose, ochronose, polyarthrite rhumatoïde, maladie de Paget, acromégalie, arthropathies nerveuses).

QU'EST-CE QUI PEUT TOMBER À L'EXAMEN ?

Voici une série de questions qui, à partir d'un exemple de cas clinique, pourrait concerner l'item « Arthrose ».

Exemple de cas clinique

Une femme de 60 ans vient consulter pour des douleurs du genou droit, évoluant depuis trois ans. Cette patiente pléthorique (1,62 m, 89 kg) a comme antécédent un diabète de type 2, une hypertension artérielle mal contrôlée par un inhibiteur calcique et une hypercholestérolémie non traitée. Elle est très active et a toujours beaucoup marché. Son père de 85 ans a un antécédent d'infarctus.

Les douleurs siègent sur la face antérieure et interne du genou. Elles ont longtemps évolué par crises de 1 à 2 semaines, parfois avec des épisodes de gonflement du genou. Actuellement, elles sont présentes tous les jours, dès la mise en charge et vont en augmentant tout au long de la journée. Le plus pénible est la descente des escaliers et la marche sur un terrain irrégulier. En dehors des crises, il n'existe pas de douleur la nuit, mais elle signale une raideur matinale pendant 5 à 10 minutes. À l'examen, le genou est sec et limité en flexion (110°). Le palper rotulien et la palpation de l'interligne interne réveillent la douleur bien connue de la patiente. Debout, il existe un morphotype en genu varum. La radiographie des deux genoux met en évidence à droite une gonarthrose bicompartimentale fémoro-tibiale interne et fémoro-patellaire.

Outre des questions pouvant porter sur l'aspect cardiovasculaire, les questions sur l'arthrose pourraient être les suivantes.

1. Quel est le diagnostic de ces douleurs de genou droit ? Sur quels arguments ?
2. Quels sont les 4 signes radiographiques d'une arthrose ?
3. Comment évaluer le retentissement fonctionnel et algique de cette pathologie ?
4. Quelle est la prise en charge thérapeutique médicamenteuse chez cette patiente ?
5. Quelle prise en charge non pharmacologique doit-t-on proposer ?

Éléments de réponse dans un prochain numéro.

Plusieurs facteurs sont souvent associés, mais la part de responsabilité de chaque facteur est parfois difficile à déterminer. De plus, les facteurs de risque diffèrent selon les articulations touchées.

Il est important de noter que les arthroses le plus souvent primitives sont celles qui touchent la hanche, le genou, les articulations digitales. En revanche, l'arthrose de l'épaule, du coude, du poignet et de la cheville est exceptionnellement primitive.

COXARTHROSE

La fréquence de la coxarthrose dans la population occidentale est de l'ordre de 3 à 10 % chez les sujets de plus de 55 ans. Elle est plus fréquente et plus sévère chez la femme ménopausée que chez l'homme. Une cause est retrouvée dans environ 2 cas sur 3.

L'âge moyen au début des douleurs est de 60 ans dans la coxarthrose primitive, et de 50 ans dans les formes secondaires. Enfin, elle est bilatérale dans presque 1 cas sur 2 après plusieurs années d'évolution.

Diagnostic clinique

1. Signes fonctionnels

La douleur est le principal symptôme qui amène au diagnostic. Elle débute progressivement et elle est souvent intermittente en début d'évolution. Elle est habituellement de siège inguinal et (ou) postéro-externe, et irradie à la face antérieure de la cuisse jusqu'au genou. De manière trompeuse, cette douleur peut ne siéger qu'au genou (5 à 10 % des cas). Elle est de rythme mécanique, c'est-à-dire déclenchée lors de la mobilisation de l'articulation.

Cette douleur peut s'accompagner d'une boiterie à la marche, soit d'esquive (liée à la douleur), soit par perte du pas postérieur ou flexum (liée à une limitation de l'extension de la coxo-fémorale). Enfin, une raideur de l'articulation peut s'installer, gênant le patient dans la vie quotidienne (habillage...).

2. Signes physiques

Le patient est examiné debout, lors de la marche, en décubitus dorsal puis ventral.

La station debout recherche une attitude vicieuse de la cuisse sur le bassin le plus souvent en flexum et rotation externe. La marche étudie une éventuelle boiterie. En décubitus, les trois mouvements passifs le plus précocement limités sont la flexion croisée (qui rapproche le genou du mamelon du côté opposé), la rotation interne et l'extension (recherchée en décubitus ventral). Enfin, il faut rechercher et quantifier par comparaison au membre controlatéral une amyotrophie quadricipitale, qui se révèle le plus souvent après quelques mois ou années.

Signes radiographiques

Trois clichés sont nécessaires pour le diagnostic d'une coxarthrose : un cliché du bassin de face debout en charge (qui visualise les deux articulations coxo-fémorales avec leur interligne interne et externe), et un faux profil de Lequesne de chaque hanche (qui permet la visualisation de l'interligne articulaire d'arrière en avant).

POINTS FORTS

à retenir

- **L'arthrose n'est pas une usure passive du cartilage. C'est une pathologie qui implique les trois tissus d'une articulation : l'os sous-chondral, la synoviale et majoritairement le cartilage. Dans ce dernier, « l'activation » des chondrocytes va aboutir à une lente dégradation de sa matrice extracellulaire, visible histologiquement sous la forme d'érosions, de fissures.**
- **C'est la pathologie dont la prévalence et l'incidence sont les plus élevées en rhumatologie, ce qui lui confère un coût socio-économique majeur.**
- **On distingue les arthroses primitives des arthroses secondaires, pour lesquelles un facteur causal est mis en évidence. Les atteintes du coude, du poignet, de la cheville sont exceptionnellement primitives. Il faut toujours rechercher, devant une coxarthrose, un vice architectural du cotyle ou du fémur à l'aide la coxométrie.**
- **Le traitement de l'arthrose repose sur des mesures médicamenteuses et non pharmacologiques. L'échec du traitement médical constitue l'indication du traitement chirurgical, le plus souvent prothétique, sauf dans un cas : la coxarthrose sur dysplasie luxante, pour laquelle un geste chirurgical conservateur doit être discuté dès le diagnostic établi.**

Ces 3 clichés permettent le diagnostic de coxarthrose et la réalisation d'une coxométrie, étape indispensable pour l'enquête étiologique d'une coxarthrose.

1. Diagnostic de coxarthrose

Les 4 signes d'arthrose (fig. 3), se combinant en proportions très variables, sont :

– le pincement localisé de l'interligne articulaire ; il traduit la présence de lésions focales du cartilage. Il est le plus souvent supéro-externe, plus rarement supérieur global ou supéro-interne sur le cliché de face, et antéro-supérieur ou postérieur sur le faux profil ;

– l'ostéophytose ; cette production osseuse se fait par ossification enchondrale ;

– les géodes sous-chondrales ; elles sont en règle générale en regard des lésions chondrales ;

– l'ostéocondensation de l'os sous-chondral ; elle est présente dans les zones d'hyperpression.

Pour interpréter correctement une hauteur d'interligne, il faut toujours comparer avec le côté sain. De plus, il faut savoir que, de face, son épaisseur croît généralement de dedans en dehors bien que ce signe ne soit pas constant. En revanche, l'interligne croît de façon plus nette sur le faux profil d'arrière en avant, de sorte qu'une égalisation de l'interligne sur ce cliché doit être considérée comme un pincement.

Une coxarthrose débutante n'a un pincement articulaire visible sur le cliché de face que dans un cas sur trois. La réalisation du faux profil permettra d'identifier ce pincement dans 3 cas sur 4.

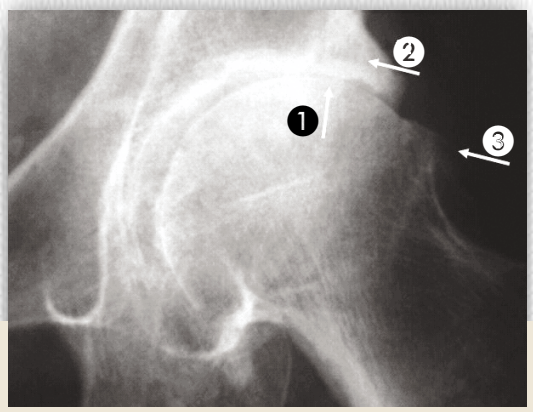

Figure 3 Coxarthrose (cliché de face).
① – Pincement localisé supéro-externe de l'interligne articulaire.
② – Géode sous-chondrale et ostéocondensation du toit du cotyle
③ – Ostéophyte péricéphalique.

2. Coxométrie

Elle permet la mesure de l'obliquité et des angles de couverture antérieure et extérieure du cotyle, ainsi que l'angle cervico-diaphysaire fémoral (fig. 4). La coxométrie a pour but de détecter des formes de coxarthrose dites secondaires à un vice architectural congénital.

Il faut retenir que, dans l'immense majorité des cas, le diagnostic est assuré par des radiographies standard. Il est donc inutile et coûteux de demander une IRM, un scanner ou une échographie en première intention pour le diagnostic d'une coxarthrose.

Examens biologiques

Aucun examen biologique sanguin n'est nécessaire au diagnostic. Il n'existe pas de syndrome inflammatoire. L'examen du liquide synovial met en évidence un liquide mécanique, c'est-à-dire avec moins de 2 000 cellules par mm^3. Une recherche de microcristaux doit toujours être effectuée.

Formes cliniques secondaires

Il est fondamental de savoir reconnaître un vice architectural à l'origine de la coxarthrose, car la prise en charge thérapeutique, dans ce cas, est radicalement différente. On distingue les dysplasies luxantes des dysplasies protrusives.

✓ **La dysplasie luxante** tend à faire sortir la tête fémorale du cotyle. Elle résulte de façon combinée ou non à une dysplasie du toit du cotyle (insuffisance de couverture externe – VCE < 20°– et [ou] antérieure – VCA < 20°–, et [ou] obliquité excessive du toit – HTE > 12°), et à une anomalie de l'extrémité supérieure du fémur à type de coxa valga (CC'D > 140°). La dysplasie luxante se voit chez le sujet jeune ; elle est volontiers bilatérale et est à l'origine de 30 % des coxarthroses.

✓ **La dysplasie protrusive,** à l'inverse de la précédente, tend à faire rentrer la tête fémorale dans un cotyle trop profond. Le toit est hypercouvrant, et le col en légère coxa vara.

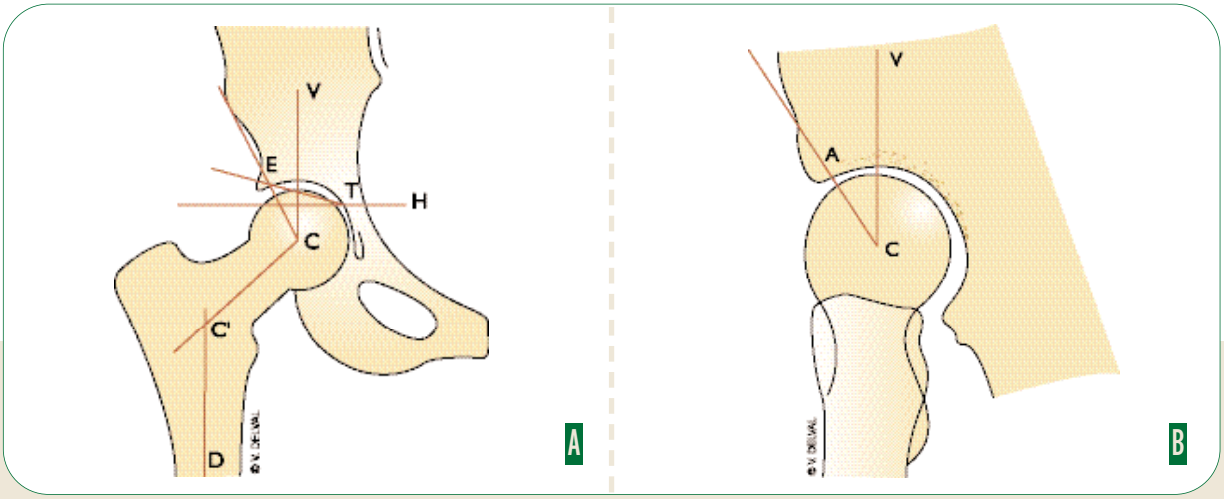

Figure 4 Coxométrie. Elle est réalisée sur une incidence du bassin de face (A) et sur un faux profil de Lequesne (B). Plusieurs points de repère sont définis sur le cliché de face : C = centre de la tête fémorale ; T = point interne du toit du cotyle ; E = point externe du toit du cotyle. De même, on définit deux lignes : une ligne horizontale passant par deux points symétriques du bassin (T, T') = ligne H ; une ligne verticale perpendiculaire à la précédente et passant par le point C = ligne V. Sur le faux profil, on définit : C = centre de la tête fémorale ; V = verticale passant par le point C ; et A = limite antérieure du condensé du toit du cotyle. Les valeurs normales sont : VCE (angle de couverture externe de la tête) > 25° ; VCA (angle de couverture antérieure de la tête) > 25° ; HTE (angle d'obliquité du toit) < 10° ; CC'D (angle cervico-diaphysaire) < 135°.

Elle s'apprécie par la mesure de la distance séparant la ligne ilio-ischiatique de l'arrière-fond du cotyle qui se trouve anormalement en dedans de cette dernière. Il existe une protrusion acétabulaire lorsque cette distance est de 3 mm chez l'homme et de 6 mm chez la femme. Une forme plus fruste définit la coxa profunda. Cette dysplasie est fréquemment à l'origine d'une coxarthrose postérieure.

✓ **Parmi les autres causes locales,** on retient les séquelles d'ostéochondrite, d'épiphysiolyse, d'ostéonécrose aseptique de la tête fémorale, d'arthrite septique, une inégalité de longueur des membres inférieures supérieure à 3 cm, le sport de compétition, les traumatismes sévères de hanche.

L'obésité est une cause reconnue de coxarthrose.

Évolution

Il existe dans la majorité des cas une évolution lente et linéaire, à la fois radiologique et clinique, de la coxarthrose. Cependant, la vitesse d'évolution est très variable d'un patient à l'autre. La vitesse moyenne de pincement de l'interligne est de 0,2 à 0,4 mm par an.

Il existe une forme particulière de coxarthrose qui se caractérise par sa rapidité d'évolution : c'est la coxarthrose destructrice rapide (CDR), qui est définie par un pincement de 50 % de l'interligne ou de 2 mm en l'espace de un an. Elle survient le plus souvent chez la femme de 65 ans, parfois au décours d'un traumatisme et a une sémiologie bruyante : début brutal, intense et volontiers à recrudescence nocturne. Une chondrocalcinose articulaire est retrouvée dans 30 % des cas.

Suivi du patient

Il a pour but d'évaluer l'importance de la douleur et le retentissement fonctionnel de la coxarthrose et d'apprécier par la suite l'efficacité des thérapeutiques proposées. À chaque consultation, il faut :

– faire évaluer la douleur par le patient de 0 (pas de douleur) à 10 (douleur insupportable) à l'aide d'une échelle visuelle analogique (EVA). Elle permet une mesure quantitative simple et reproductible de la douleur ;

– mesurer l'indice fonctionnel de Lequesne (*v.* encadré) pour la coxarthrose à l'aide d'un questionnaire. C'est un index composite ayant l'avantage de prendre en compte à la fois la douleur et la gêne fonctionnelle. Il est relativement rapide et simple à faire et est adapté à un suivi de patient en consultation ;

– noter les thérapeutiques antalgiques prises, car leur quantité est souvent un bon reflet de l'activité de la maladie arthrosique ;

– examiner cliniquement le patient, mesurer les amplitudes articulaires, vérifier une amyotrophie quadricipitale.

GONARTHOSE

C'est l'arthrose la plus fréquente des membres inférieurs ; elle est au moins deux fois plus fréquente que la coxarthrose. Elle se rencontre plus souvent chez la femme avec une moyenne d'âge de 65 ans. Elle peut toucher le compartiment fémoro-tibial (40 à 50 %) [interne plus souvent qu'externe] et le compartiment fémoro-patellaire (30 %). Ces différentes localisations sont souvent associées (20 à 30 %) pour donner des atteintes bi- voire tricompartimentales.

INDICE DE LEQUESNE POUR L'ARTHROSE DE LA HANCHE – QUESTIONNAIRE

1) PRÉSENCE D'UNE DOULEUR OU D'UNE GÊNE

La nuit ?
Non ..... (0) ❒ Aux mouvements ou selon la posture (1) ❒ Même immobile ..... (2) ❒

Au dérouillage matinal ?
< 1 minute ..... (0) ❒ Entre 1 à 15 minutes ..... (1) ❒ > 15 minutes ..... (2) ❒

Pendant la station debout ou en cas de piétinement d'une 1/2 heure ?
Non ..... (0) ❒ Oui ..... (1) ❒

Au cours de la marche ?
Non ..... (0) ❒ Seulement après une certaine distance (1) ❒ Très rapidement et de façon croissante (2) ❒

À la station assise prolongée (2 heures) sans se relever
Non ..... (0) ❒ Oui ..... (1) ❒

2) PÉRIMÈTRE DE MARCHE MAXIMUM (y compris en ayant mal)

Aucune limitation ..... (0) ❒ Limité mais > 1 km ..... (1) ❒ Environ 1 km ..... (2) ❒
500 à 900 mètres ..... (3) ❒ 300 à 500 mètres ..... (4) ❒ 100 à 300 mètres ..... (5) ❒
< 100 mètres ..... (6) ❒
Avec une canne (ou une canne-béquille) ..... (+ 1) ❒ Avec deux cannes (ou cannes-béquilles) ..... (+ 2) ❒

3) DIFFICULTÉS DE LA VIE QUOTIDIENNE

Pour mettre ses chaussettes par devant ?	Néant . . (0) ❒	Petite . . (0,5) ❒	Moyenne. (1) ❒	Grande. (1,5) ❒ Impossible (2) ❒
Pour ramasser un objet à terre ?	Néant . . (0) ❒	Petite . . (0,5) ❒	Moyenne. (1) ❒	Grande. (1,5) ❒ Impossible (2) ❒
Pour monter et descendre un étage ?	Néant . . (0) ❒	Petite . . (0,5) ❒	Moyenne. (1) ❒	Grande. (1,5) ❒ Impossible (2) ❒
Pour sortir d'une voiture, d'un fauteuil profond ?	Néant . . (0) ❒	Petite . . (0,5) ❒	Moyenne. (1) ❒	Grande. (1,5) ❒ Impossible (2) ❒

(Le calcul du score apparait en rouge)

Q 57 ▲

Diagnostic clinique

1. Signes fonctionnels

La douleur est le principal motif de consultation.

Dans l'arthrose fémoro-patellaire, la douleur, d'horaire mécanique, siège à la face antérieure du genou. Elle apparaît surtout lorsque les surfaces articulaires sont au contact : descente des escaliers, station assise prolongée, agenouillement, marche en terrain irrégulier. Elle peut s'accompagner d'épisodes de dérobement du membre inférieur, lié à une douleur vive ou à un déficit musculaire quadricipital.

Dans l'arthrose fémoro-tibiale, la douleur est volontiers localisée à la face interne ou externe du genou selon le compartiment touché, mais peut aussi être diffuse. Elle est d'horaire mécanique et survient surtout à la marche et au changement de position.

2. Signes physiques

Le patient est examiné debout, lors la marche, puis en décubitus dorsal.

Il faut rechercher debout, genou en extension complète et pieds joints, une désaxation des membres inférieurs : le genu varum est définit cliniquement par une distance intercondylienne supérieure à 0 cm et le genu valgum par une distance intermaléolaire interne supérieure à 10 cm. La marche apprécie une éventuelle boiterie et surtout une majoration du trouble statique.

En décubitus dorsal, l'examen essaye de déterminer le ou les compartiments touchés. Dans l'arthrose fémoro-patellaire, les différentes manœuvres cherchent à reproduire la douleur du patient : pression prolongée sur la rotule en flexion de genou, palper des facettes articulaires rotuliennes, manœuvre du rabot (frottement de la rotule contre la trochlée), manœuvre de Zohlen qui consiste à s'opposer, genou en extension, à l'ascension de la rotule lors de la contraction du quadriceps. Dans l'arthrose fémoro-tibiale, la palpation de l'interligne articulaire (interne ou externe), genou en semi-flexion, cherche à reproduire la douleur.

Enfin, il faut quantifier les différentes mobilités du genou et tester la stabilité ligamentaire antéropostérieure et latérale. Il faut surtout rechercher un épanchement articulaire par la manœuvre du choc rotulien, palper le creux poplité à la recherche d'un kyste poplité (à l'origine d'une douleur postérieure), et apprécier une éventuelle amyotrophie quadricipitale.

Signes radiographiques

Les radiographies à demander sont : un cliché de face des 2 genoux en extension et appui bipodal ; un cliché en schuss (face, en charge, à 30° de flexion) ; un défilé fémoro-patellaire à 30° de flexion ; un profil de chaque genou.

L'arthrose fémoro-patellaire se traduit par un pincement localisé de l'interligne articulaire, le plus souvent externe, une condensation de l'os sous-chondral et une ostéophytose rotulienne et trochléenne.

Dans l'arthrose fémoro-tibiale, dans le compartiment interne ou externe, sont mis en évidence : un pincement de l'interligne localisé ; une ostéophytose marginale externe ou sur les épines tibiales ; une condensation de l'os sous-chondral incluant parfois des géodes, souvent en regard du pincement articulaire (fig. 5).

INDICE DE LEQUESNE POUR L'ARTHROSE DU GENOU – QUESTIONNAIRE

1) PRÉSENCE D'UNE DOULEUR OU D'UNE GÊNE

La nuit ?
Non ..... (0) ❒ Aux mouvements ou selon la posture (1) ❒ Même immobile ..... (2) ❒

Au dérouillage matinal ?
< 1 minute ..... (0) ❒ Entre 1 à 15 minutes ..... (1) ❒ > 15 minutes ..... (2) ❒

Pendant la station debout ou en cas de piétinement d'une 1/2 heure ?
Non ..... (0) ❒ Oui ..... (1) ❒

Au cours de la marche ?
Non ..... (0) ❒ Seulement après une certaine distance (1) ❒ Très rapidement et de façon croissante (2) ❒

En vous relevant d'un siège sans l'aide des bras ?
Non ..... (0) ❒ Oui ..... (1) ❒

2) PÉRIMÈTRE DE MARCHE MAXIMUM (y compris en ayant mal)

Aucune limitation ..... (0) ❒ Limité mais > 1 km ..... (1) ❒ Environ 1 km ..... (2) ❒
500 à 900 mètres ..... (3) ❒ 300 à 500 mètres ..... (4) ❒ 100 à 300 mètres ..... (5) ❒
< 100 mètres ..... (6) ❒
Avec une canne (ou une canne-béquille) ..... (+ 1) ❒ Avec deux cannes (ou cannes-béquilles) ..... (+ 2) ❒

3) DIFFICULTÉS DE LA VIE QUOTIDIENNE

	Néant	Petite	Moyenne	Grande	Impossible
Pour monter un étage ?	(0) ❒	(0,5) ❒	(1) ❒	(1,5) ❒	(2) ❒
Pour descendre un étage ?	(0) ❒	(0,5) ❒	(1) ❒	(1,5) ❒	(2) ❒
Pour vous accroupir complètement ?	(0) ❒	(0,5) ❒	(1) ❒	(1,5) ❒	(2) ❒
Pour marcher en terrain régulier ?	(0) ❒	(0,5) ❒	(1) ❒	(1,5) ❒	(2) ❒

(Le calcul du score apparaît en rouge)

Figure 5 Gonarthrose fémoro-tibiale externe. Pincement complet de l'interligne articulaire externe (→), condensation de l'os sous-chondral et ostéophyte du plateau tibial externe.

Lorsque le pincement de l'interligne n'est pas évident sur les clichés de face en extension, il faut réaliser un cliché en schuss, c'est-à-dire un cliché de face en flexion modérée des genoux. En effet, les lésions chondrales siègent le plus souvent à la partie moyenne des condyles et peuvent être méconnues sur un cliché en extension qui explore surtout la partie antérieure des condyles.

Il faut rappeler ici la fréquente dissociation radioclinique : les arthroses les plus évoluées sur le plan radiographique ne sont pas celles qui sont les plus douloureuses. À l'instar de la coxarthrose, les seuls clichés standard suffisent au diagnostic. Les autres techniques d'imagerie (imagerie par résonance magnétique [IRM], scanner, échographie) n'ont pas leur place ici.

Examens biologiques

Aucun examen biologique sanguin n'est nécessaire au diagnostic. Il n'existe pas de syndrome inflammatoire. L'examen du liquide synovial, qui doit être systématique en cas d'évacuation de liquide articulaire, met en évidence un liquide mécanique, c'est-à-dire avec moins de 2 000 cellules par mm^3. Une recherche de microcristaux sera toujours effectuée.

Formes secondaires

Les facteurs de risque majeur d'une gonarthrose fémoro-tibiale sont, en dehors de l'âge : l'obésité, une désaxation des membres inférieurs (le genu varum donnant une gonarthrose interne et le genu valgum un gonarthrose externe) et un antécédent de méniscectomie, en particulier pour le compartiment externe. Les autres causes les plus fréquentes sont : les séquelles d'ostéonécrose aseptique, d'arthrite septique, de traumatisme et les arthropathies métaboliques.

Évolution

L'évolution de l'arthrose fémoro-patellaire est souvent capricieuse. Les douleurs sont fréquemment intermittentes en début d'évolution, mais elles peuvent devenir régulières par la suite.

L'évolution de la gonarthrose fémoro-tibiale est très variable d'un patient à l'autre. Il peut exister des périodes douloureuses alternant avec des périodes asymptomatiques. La vitesse de pincement moyenne de l'interligne au genou est de 0,05 à 0,15 mm par an. Même à un stade évolué, la gêne fonctionnelle est rarement majeure, si bien que les patients conservent habituellement un périmètre de marche suffisant pour des activités réduites.

Une forme évolutive doit être connue : c'est la poussé congestive d'arthrose, définie par la présence d'un épanchement articulaire, la présence de signes objectifs d'inflammation (rougeur, chaleur), une modification de la sémiologie de la douleur habituellement ressentie : apparition de réveils nocturnes, changement brutal d'intensité, dérouillage matinal supérieur à 15 min et douleur dès la mise en charge de l'articulation. Ces poussées, rares au cours de l'évolution d'une gonarthrose, pourraient s'accompagner d'une détérioration structurale plus importante.

Suivi du patient

Il est identique à celui de la coxarthrose, à savoir évaluation à chaque consultation de la douleur grâce à une EVA, mesure de l'indice de Lequesne (*v.* encadré) qui existe pour la gonarthrose, recueil des thérapeutiques antalgiques et examen clinique.

ARTHROSE DIGITALE

Les arthroses des doigts semblent extrêmement fréquentes, en particulier chez la femme après la ménopause. Les localisations digitales affectent plus particulièrement les articulations interphalangiennes distales alors que l'atteinte du pouce est dominée par celle de l'articulation trapézo-métacarpienne (rhizarthrose).

L'influence du sexe est nette, puisque la prévalence féminine dépasse de 50 % celle observée chez l'homme tous âges confondus avant 70 ans. La rhizarthrose est quasi inexistante avant 50 ans chez l'homme alors qu'elle est déjà présente chez 8 % des femmes.

Diagnostic

1. Arthrose des interphalangiennes distale (IPD) et proximale (IPP)

Douleur, déformation et gêne esthétique sont les motifs habituels de consultation. Ces arthroses s'installent souvent de façon insidieuse et concernent plus volontiers les 2e, 3e et 4e doigts, parfois de façon symétrique. Il se constitue des nodosités, caractérisées

Figure 6 **Arthrose digitale.** Nodosité de Bouchard (IPP) et d'Heberden (IPD).

par leur dureté, parfois douloureuses, entraînant secondairement des déformations importantes : ce sont les nodules d'Heberden aux IPD, qui sont associés dans 30 % des cas à des nodules de Bouchard aux IPP. Les douleurs sont variables mais évoluent souvent par poussées prenant une allure inflammatoire. Les douleurs s'atténuent habituellement une fois les déformations installées qui siègent surtout au niveau des IPD : flexion parfois réductible avec inclinaison latérale vers le bord cubital.

2. Rhizarthrose

Elle est à l'origine de douleurs mécaniques de la base du pouce. Des douleurs nocturnes peuvent apparaître lors des poussées évolutives. La mobilisation active ou passive s'accompagne de douleurs et parfois de craquements. Progressivement, s'installe une limitation de la mobilité articulaire avec une déformation en adduction du pouce et hyperextension compensatrice de l'articulation métacarpo-phalangienne, qui peut donner un aspect de pouce en « Z ».

L'arthrose des métacarpo-phalangiennes (MCP) et de la scapho-trapézienne est beaucoup plus rare que les formes précédentes.

Signes radiographiques

Les radiographies standard sont généralement inutiles, car le diagnostic est clinique quand les déformations sont typiques. Lorsqu'elles sont réalisées, elles montrent les signes habituels de l'arthrose (fig. 7).

Elles sont en revanche intéressantes pour faire le diagnostic d'une arthrose érosive des doigts, qui se caractérise par la présence d'importantes érosions avec géodes et pincement total de l'interligne articulaire. Cette forme d'arthrose digitale est marquée cliniquement par la prédominance des phénomènes inflammatoires locaux.

Formes secondaires

Des facteurs héréditaires sont indiscutables pour l'atteinte des IPP et des IPD. La rhizarthrose est fréquemment secondaire à des microtraumatismes répétés, en particulier professionnels. L'obésité est aussi un facteur de risque d'arthrose digitale. Enfin, une arthrose des 2e et 3e MCP ou une arthrose isolée de la scapho-trapézienne sont très évocatrices respectivement d'une hémochromatose et d'une chondrocalcinose.

Suivi du patient

La douleur est évaluée par une EVA. Il existe des échelles spécifiques pour évaluer le retentissement fonctionnel d'une arthrose digitale comme par exemple l'indice de Dreiser ou l'indice de la main (Cochin).

AUTRES ARTHROSES

Arthrose de l'épaule (omarthrose)

Elle intéresse le plus souvent la scapulo-humérale. Elle est rarement primitive et est le plus souvent secondaire à une rupture des tendons de la coiffe des rotateurs. Dans ce cas, elle est responsable de douleurs importantes et surtout d'une diminution des mobilités passives et actives avec raideur, en particulier en rotation externe. Sur le plan radiographique, à la différence des formes primitives généralement centrées, cette omarthrose secondaire est excentrée, c'est-à-dire que la tête humérale n'est plus positionnée au centre de la glène en raison de son ascension sous l'effet du muscle deltoïde. Elle se caractérise par la présence fréquente d'un volumineux ostéophyte « en larme » à la partie inférieure de la tête humérale.

Figure 7 **Rhizarthrose.** Pincement de l'interligne articulaire, condensation de l'os sous-chondral et ostéophytose de l'articulation trapézo-métacarpienne (→).

Arthrose du coude et du poignet

Ces deux localisations sont rares et exceptionnellement primitives. Elles sont à l'origine d'une limitation douloureuse des mouvements et peuvent générer un handicap fonctionnel marqué. Ces deux localisations sont le plus souvent secondaires à des traumatismes, professionnels (engins vibrants) ou non.

Arthrose de la cheville

Elle se traduit par des douleurs mécaniques à la marche avec un déficit d'extension limitant la mobilité articulaire. Elle est pratiquement toujours secondaire : post-traumatique, ostéonécrose de l'astragale. Il faut évoquer systématiquement une hémochromatose devant une atteinte bilatérale.

TRAITEMENT

Il varie selon les sites articulaires mais répond à un certain nombre de mesures communes qu'il faut connaître. Le traitement doit tout d'abord être personnalisé et doit prendre en compte l'âge du patient, la présence d'une insuffisance rénale, l'état cardiovasculaire et digestif, un éventuel surpoids.

Cette prise en charge associe toujours des mesures médicamenteuses à des traitements non pharmacologiques.

Mesures médicamenteuses

1. Traitements oraux

Selon les recommandations internationales récentes, les traitements médicamenteux symptomatiques de première intention dans la gonarthrose et la coxarthrose sont le paracétamol et les AINS. Il semble logique de les considérer aussi pour la prise en charge thérapeutique des autres articulations arthrosiques.

✓ **Le paracétamol** est l'antalgique de référence compte tenu de sa faible toxicité lors de prise au long cours. Il doit être utilisé à dose suffisante (3 à 4 g/j) avant de conclure à son inefficacité.

✓ **Les anti-inflammatoires non stéroïdiens** (AINS) classiques et les coxibs, sont des antalgiques efficaces dans la pathologie arthrosique. Cependant, la gravité potentielle de leurs effets secondaires cardiovasculaires et digestifs lors d'administrations prolongées implique une prescription prudente et doit faire préférer leur utilisation en cures courtes. Leur prescription n'est donc à envisager qu'en seconde intention, le plus souvent en association avec le paracétamol, après évaluation précise du risque cardiovasculaire et digestif. L'utilisation d'un AINS en première intention, le plus souvent en association avec le paracétamol, n'est à envisager que lors des poussées congestives d'arthrose du genou ou des poussées inflammatoires digitales et dans les rares situations où la douleur arthrosique prend un rythme « inflammatoire » : il faut privilégier dans ce cas un AINS de demi-vie longue, à prendre le soir au coucher, de façon à couvrir la période nocturne et le réveil.

✓ **Les antalgiques opiacés faibles du palier II** (codéine, tramadol, dextropropoxyfène ± paracétamol) sont à envisager lorsque le paracétamol utilisé à dose suffisante est inefficace. Leur utilisation se heurte cependant à la fréquence d'effets secondaires, en particulier pour le tramadol et la codéine.

✓ **Les antalgiques de palier III** (morphiniques forts) n'ont théoriquement pas leur place dans le traitement de l'arthrose, compte tenu de l'importance de leurs effets indésirables lors de prises au long cours. Ils peuvent être prescrits en utilisant les doses minimales efficaces et en veillant à prévenir leurs effets secondaires chez des patients pour qui existe une contre-indication formelle opératoire et chez qui l'antalgie n'est pas assurée par les traitements précédents.

✓ **Les antiarthrosiques symptomatiques d'action lente** (AASAL) peuvent être utilisés dans la pathologie arthrosique : ce sont des médicaments pour lesquels une efficacité symptomatique rémanente, modeste, après un délai d'action de plusieurs semaines a le plus souvent été démontrée. Sont classés dans cette catégorie : les insaponifiables de soja et d'avocat (Piasclédine), la diacerhéine (Art 50, Zondar), l'acide chondroïtine sulfurique (Chondrosulf, Structum) et les acides hyaluroniques. En pratique, les modalités optimales de prescription des AASAL sont mal définies. Compte tenu de leur délai d'action, il n'est pas concevable de les prescrire dans le but d'obtenir une antalgie rapide. Il faut donc les destiner de préférence aux patients sous antalgiques, plus ou moins AINS, et chez qui une thérapeutique symptomatique prolongée ou itérative est nécessaire. L'intérêt d'associer plusieurs AASAL entre eux n'a jamais été rapporté.

2. Traitements percutanés

✓ **Les AINS locaux** se limitent à l'arthrose du genou et des petites articulations, en particulier digitales. Compte tenu d'un profil de tolérance excellent, en dehors de rares réactions locales, ces thérapeutiques ne doivent pas être négligées.

✓ **Le gel de capsaïcine** (titré de 0,025 à 0,075 %) agit en désensibilisant de façon réversible les fibres nociceptives C. Son efficacité après quatre applications par jour est cependant limitée par la fréquence des réactions locales (sensations de brûlure) [40 à 50 %].

3. Infiltrations

Les infiltrations sont largement utilisées pour le traitement de l'arthrose. En dehors de l'articulation de hanche, des mains expérimentées peuvent infiltrer presque toutes les articulations sans contrôle scopique. Cependant, le caractère strictement intra-articulaire ne peut être assuré que lors d'infiltrations sous amplificateur de brillance après injection d'un produit de contraste. Ces infiltrations nécessitent une asepsie rigoureuse.

✓ **Les infiltrations de corticoïdes,** en particulier les formes retard en suspension microcristalline (bétaméthasone, cortivasol, hexacétonide de triamcinolone, méthylprednisolone, triamcinolone) sont les plus utilisés. Ces infiltrations sont contre-indiquées en cas d'infection locale ou générale, de matériel intra-articulaire, d'allergie vraie (excipient) et d'hypocoagulabilité sévère. Elles exposent à des risques d'arthrites septiques (rares, environ 1/50 000), ainsi qu'à une décompensation diabétique ou hypertensive du fait du passage systémique du corticoïde. Par précaution, le nombre d'injections est le plus souvent limité à 3 ou 4 dans l'année pour

une même articulation. Leur efficacité est rapide mais de courte durée (environ 4 semaines). Les infiltrations doivent être proposées en seconde intention, c'est-à-dire chez un patient mal contrôlé par les thérapeutiques orales.

✓ **Les infiltrations d'acide hyaluronique** sont faites majoritairement dans la gonarthrose, de préférence dans un genou sec. Leur efficacité est controversée. Il faut attendre de ces infiltrations une antalgie modeste, différée mais rémanente (plusieurs mois).

✓ **Le lavage articulaire du genou** est réalisé en cas d'échec du traitement infiltratif. Il a pour objectif d'éliminer les débris cartilagineux de la cavité articulaire en lavant l'articulation à l'aide de sérum physiologique. Il peut se faire au cours d'une arthroscopie ou à l'aide de deux aiguilles de 2 mm de diamètre. Dans ce cas, une infiltration de corticoïdes est faite habituellement en fin de procédure.

Mesures non médicamenteuses

1. Gonarthrose et coxarthrose

✓ **L'amaigrissement** est un point important du traitement. Il apporte une antalgie modérée, mais permet de limiter les contraintes sur les autres articulations indemnes.

✓ **La kinésithérapie** est une étape importante. Il faut renforcer le quadriceps et lutter contre le flessum dans l'arthrose fémoro-tibiale. En cas d'arthrose fémoro-patellaire, la kinésithérapie consiste en une rééducation isométrique des axes internes de façon à réaxer la rotule. Dans la coxarthrose, il faut entretenir les mobilités articulaires et la trophicité musculaire quadricipitale.

✓ **Les mesures ergonomiques** sont d'éviter le port de charges lourdes, les marches et les stations debout prolongées. Le port de semelles souples et, si besoin, l'aide d'une canne côté sain peuvent être utiles.

2. Arthrose digitale

Le port d'orthèse afin d'immobiliser l'articulation à visée antalgique et pour prévenir les déformations est très utile dans le traitement de la rhizarthrose et de l'atteinte des IPD.

Traitement chirurgical

L'échec d'un traitement médical bien conduit constitue l'indication du traitement chirurgical sauf dans un cas : la coxarthrose sur dysplasie luxante. Il s'applique surtout à la coxarthrose, la gonarthrose et la rhizarthrose.

1. Coxarthrose

Dans la coxarthrose sur dysplasie luxante, le principe est de corriger le vice architectural le plus tôt possible avant l'installation de lésions chondrales avancées. En revanche, il ne faut pas opérer une hanche indolore. Le type de chirurgie varie selon les déformations. En cas d'insuffisance de couverture de la tête fémorale, deux types de chirurgie peuvent être proposés : une butée cotyloïdienne ou une ostéotomie du bassin de type Chiari. En cas de coxa valga, il faut proposer une ostéotomie fémorale supérieure de varisation. La correction peut porter sur l'anomalie cotyloïdienne et fémorale. Cette chirurgie est indiquée dans les cas suivants : sujet jeune (moins de 45-50 ans), dysplasie douloureuse et arthrose peu évoluée (pincement de 25 à 50 %).

Pour les autres coxarthroses (primitive ou secondaire) : le traitement chirurgical consiste en la mise en place d'une prothèse totale de hanche, faite d'une pièce fémorale et d'une cupule cotyloïdienne.

2. Gonarthrose

Dans l'arthrose fémoro-tibiale, on oppose le traitement dit conservateur aux prothèses de genou. Ce traitement consiste en une ostéotomie de réaxation proposée en cas de genu varum (ostéotomie de valgisation) ou de genu valgum (ostéotomie de varisation). La prothèse de genou peut être totale ou unicompartimentale.

L'indication de ces techniques est faite en fonction de l'âge du patient, de la présence d'une désaxation, du stade de l'arthrose et surtout du nombre de compartiments touchés (1, 2 ou 3).

3. Arthrose digitale

Elle concerne essentiellement la rhizarthrose. Elle consiste soit en une trapézectomie avec stabilisation ligamentaire, soit en une arthrodèse ou une prothèse trapézo-métacarpienne. ■

MINI TEST DE LECTURE

A / QCM

Les facteurs de risques de gonarthrose fémoro-tibiale interne sont :

1. Un genu valgum.
2. Une surcharge pondérale.
3. Une HTA.
4. Un genu varum.

B / VRAI ou FAUX ?

L'examen le plus pertinent pour faire le diagnostic de coxarthrose est :

1. Une IRM.
2. Un arthroscanner.
3. Des radiographies standard.
4. Une échographie.

C / QCM

Quel(s) traitement(s) peut-on proposer en première intention pour une gonarthrose peu symptomatique ?

1. AINS.
2. Paracétamol (3 à 4 g/j).
3. Kinésithérapie.
4. Infiltrations d'acide hyaluronique.

Réponses : A : 2, 4 / B : 3 / C : 2, 3.